



## CASO CLINICO

# TRATAMIENTO CORRECTIVO

CLASE I CON EXTRACCIONES

# CASO CLÍNICO

## DIAGNÓSTICO

- CLASE I OSEODENTARIA
- APIÑAMIENTO DENTARIO
- INCISIVO LATERAL SUPERIOR IZQUIERDO EN MORDIDA CRUZADA ANTERIOR
- CANINOS EN VESTIBULOGRESIÓN
- LÍNEA MEDIA INFERIOR DESPLAZADA
- INCOMPETENCIA LABIAL
- LIGERA BIPROTUSION

# CASO CLÍNICO

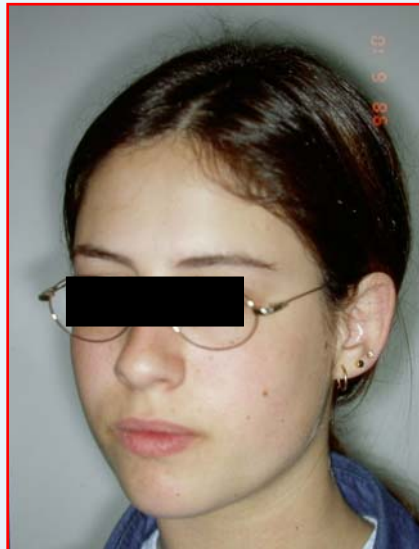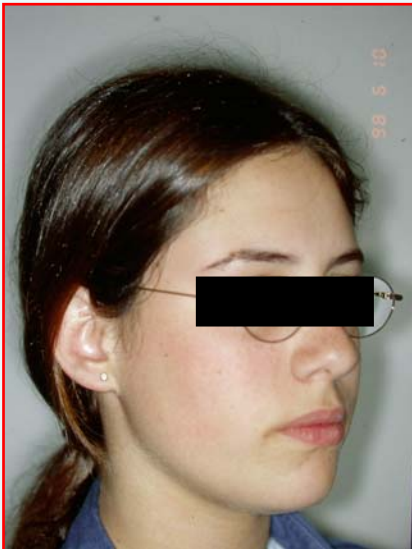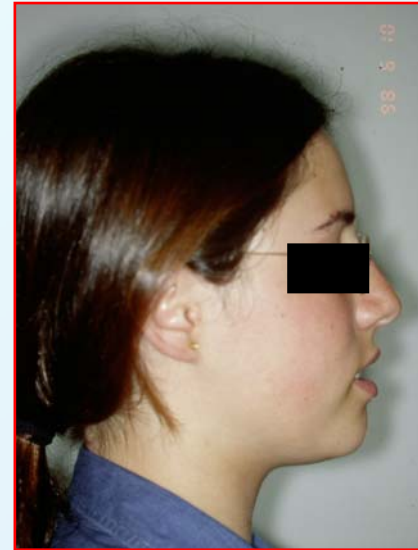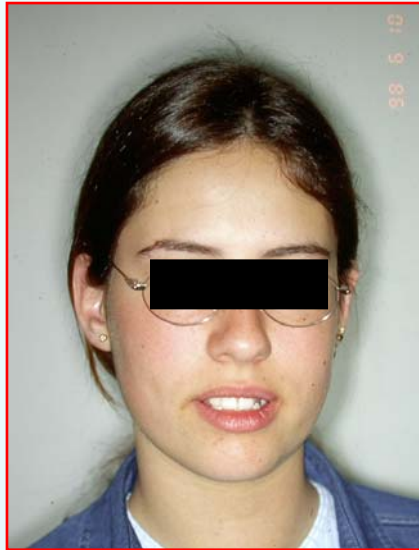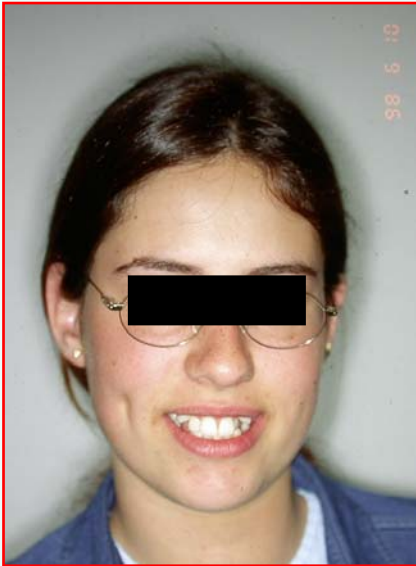## OBJETIVOS DE TRATAMIENTO

- CORREGIR APIÑAMIENTO DENTARIO
- ALINEAMIENTO DE DIENTES
- BUENA ESTÉTICA DENTAL
- CENTRAR LÍNEA MEDIA INFERIOR
- OCLUSIÓN FUNCIONAL
- CORREGIR INCOMPETENCIA LABIAL
- MEJORAR ESTETICA DEL PERFIL
- MEJORAR ESTADO PERIODONTAL DE CANINOS

# CASO CLÍNICO

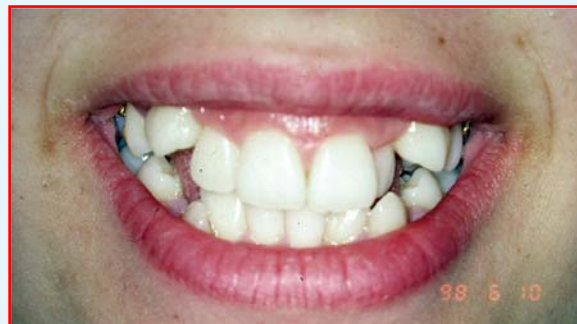## TRATAMIENTO

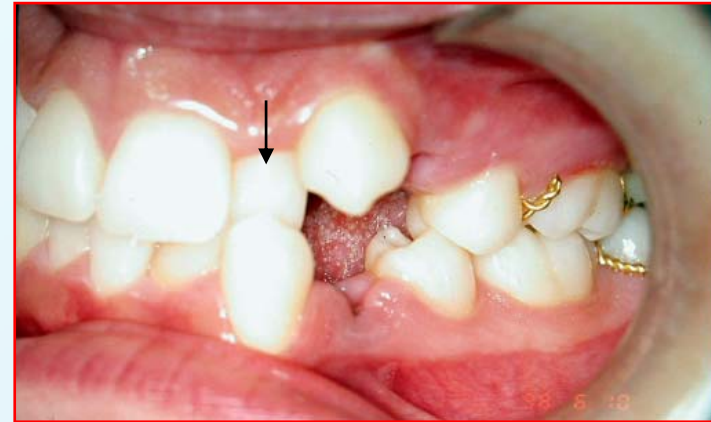
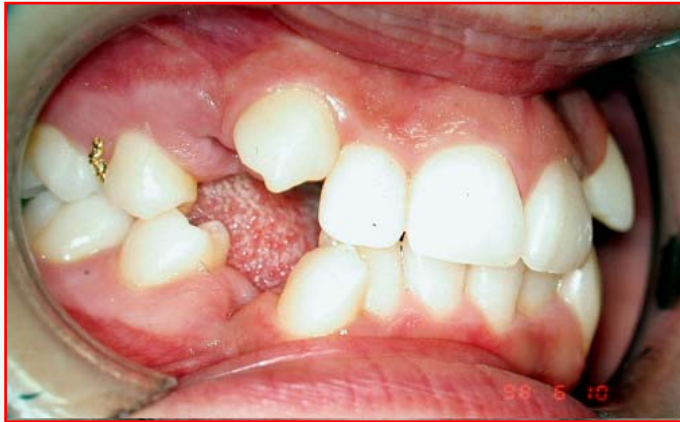- ORTODONCIA FIJA.
- TECNICA DE ROTH.
- EXODONCIAS DE LOS CUATRO PRIMEROS PREMOLARES



Iniciales

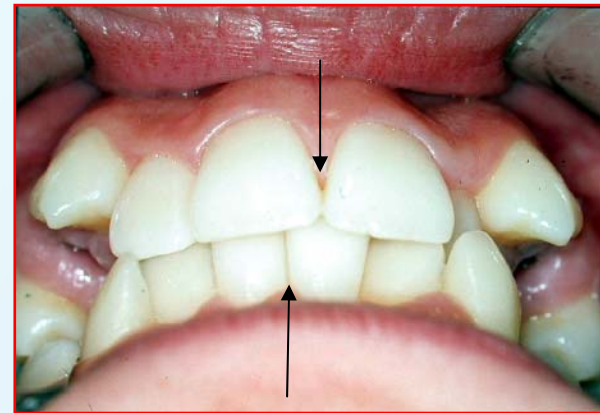
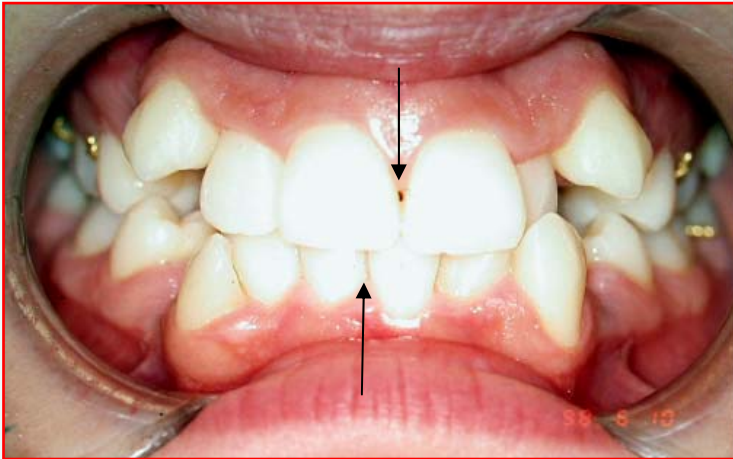
- SE APRECIA LA DIFICULTAD QUE TIENE LA PACIENTE PARA JUNTAR LOS LABIOS Y LA LIGERA BIPROTUSIÓN LABIAL EN LAS FOTOGRAFÍAS DE PERFIL.
- EN LA SONRISA SE VE EL APIÑAMIENTO DENTARIO Y LA FALTA DE ESTÉTICA





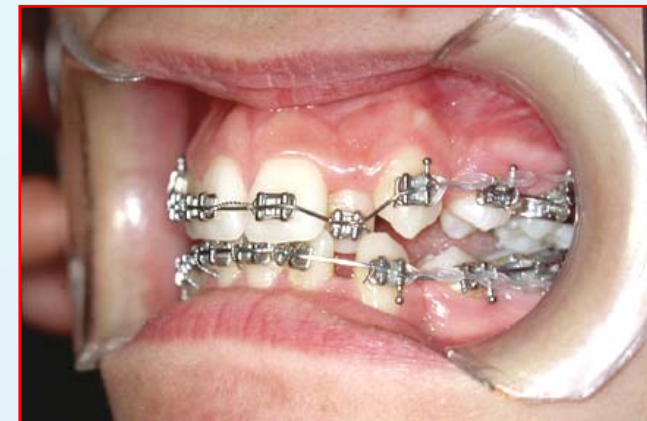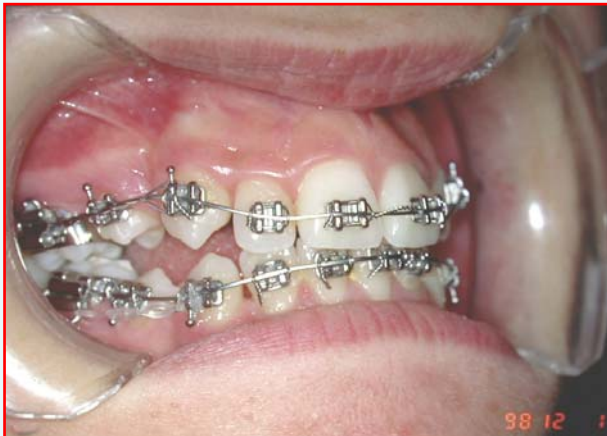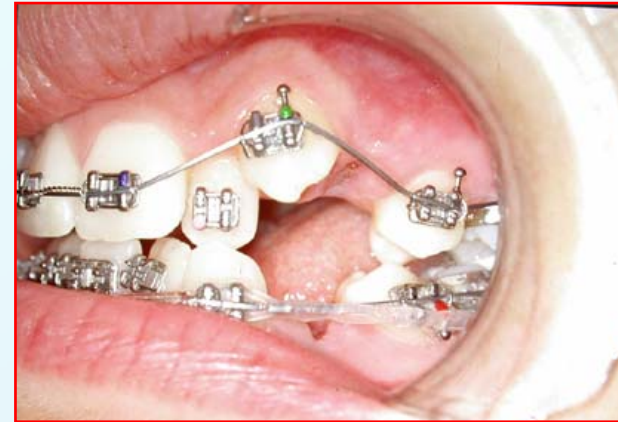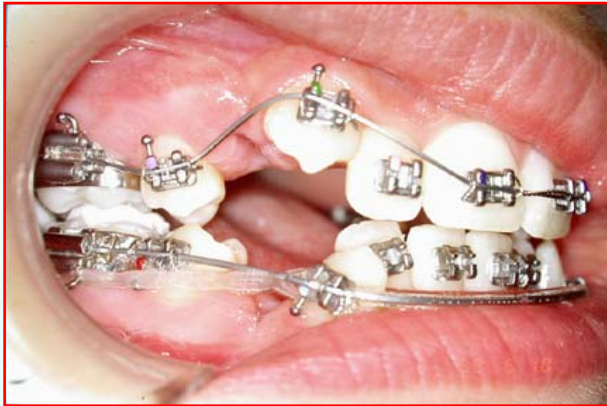- 12 EN MORDIDA CRUZADA ANTERIOR ↓
- SE HAN REALIZADO EXODONCIAS DE PRIMEROS PREMOLARES SUPERIOR E INFERIOR



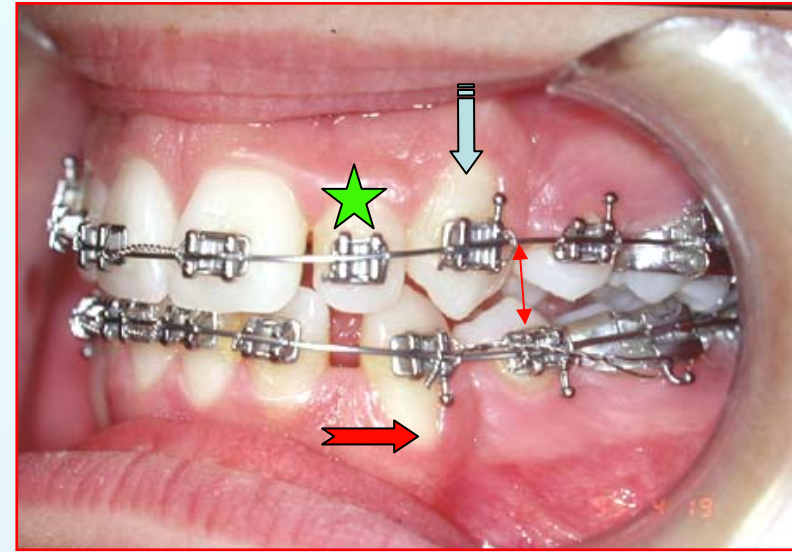
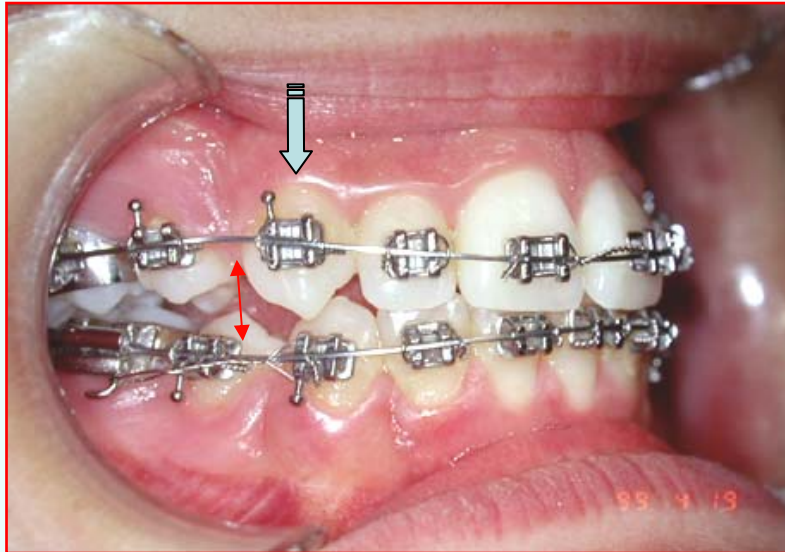


- APIÑAMIENTO DENTARIO
- CANINOS MUY ALTOS
- PROBLEMAS PERIODONTALES A NIVEL DE CANINOS
- LINEAS MEDIAS DESPLAZADAS ↑

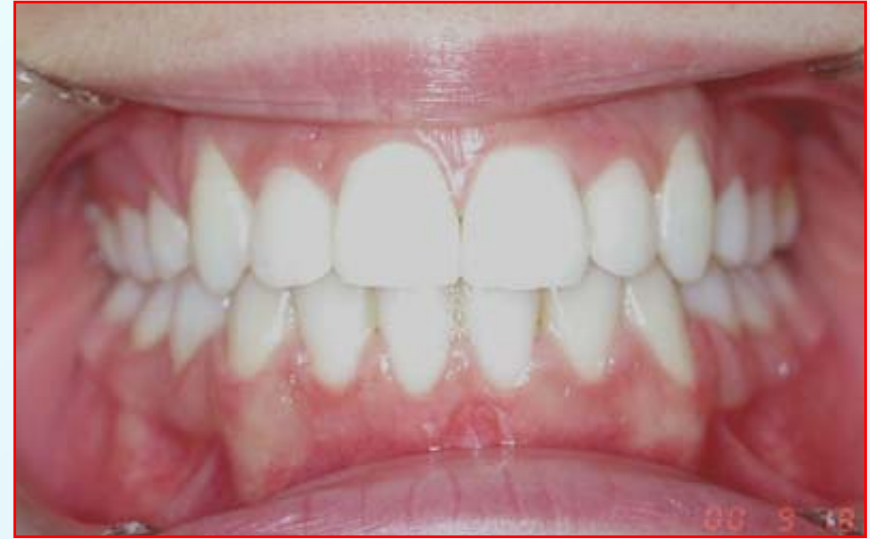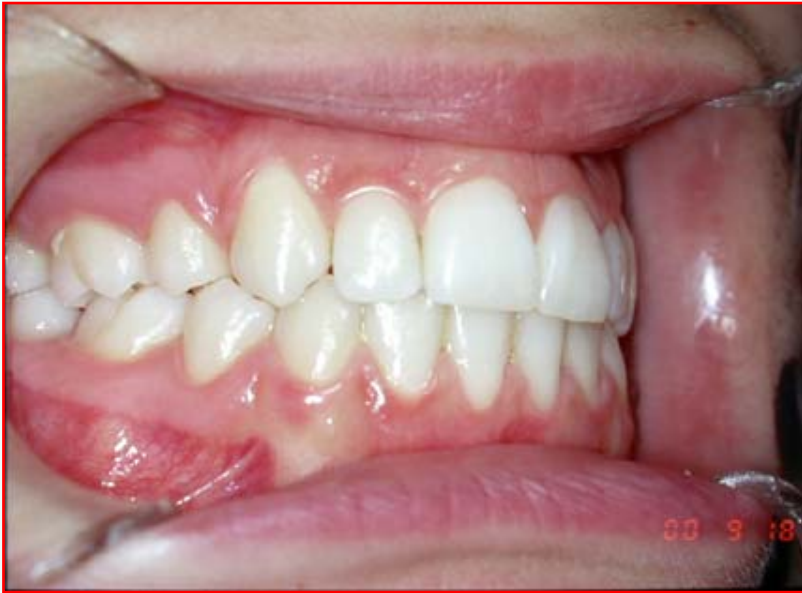## SECUENCIA DEL TRATAMIENTO DE ORTODONCIA



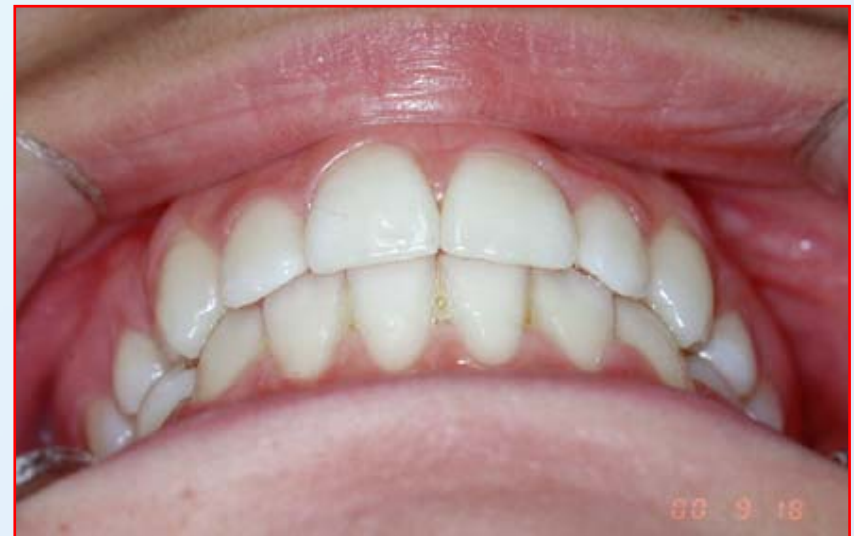- LOS CANINOS VAN DECENDIENDO
- SE VAN CERRANDO LOS ESPACIO DE EXTRACCIONES



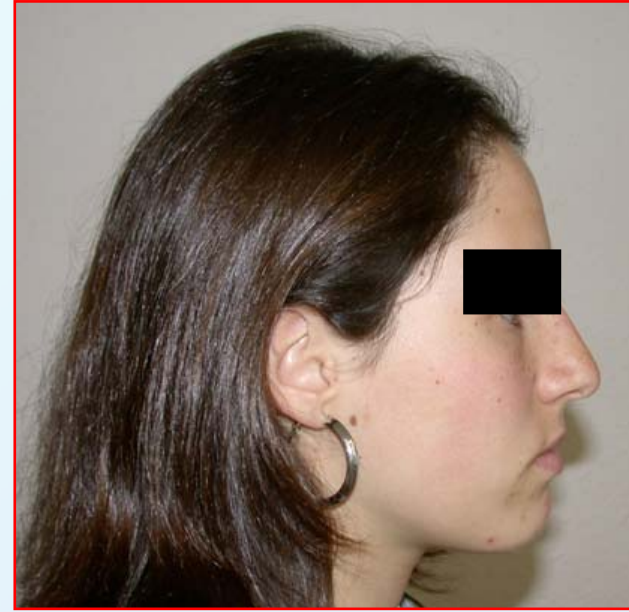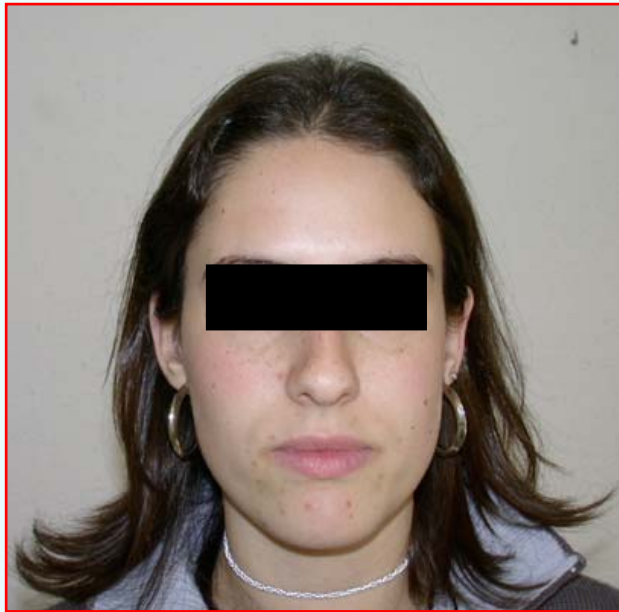- Los caninos siguen descendiendo ↓
- La mordida abierta lateral se va cerrando ⇅
- Se corrige la mordida cruzada anterior de 12 ★
- 33 se distala para corregir la línea media inferior →



- Se ha finalizado el tratamiento de ortodoncia
- Se han cumplido todos los objetivos de tratamiento

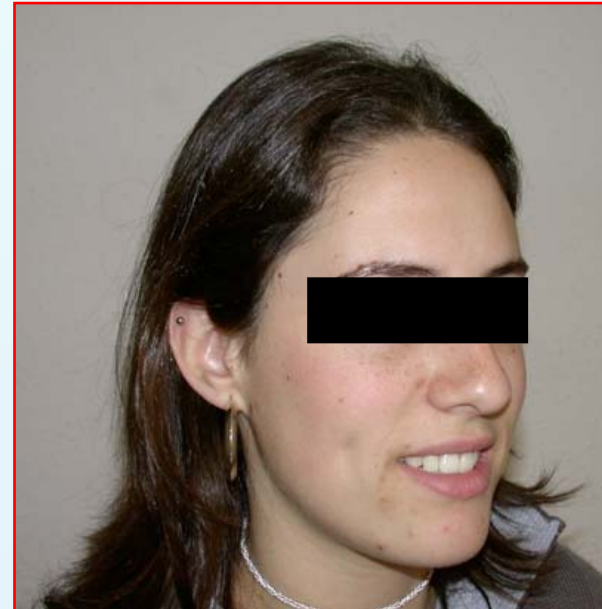

## Objetivos de tratamiento



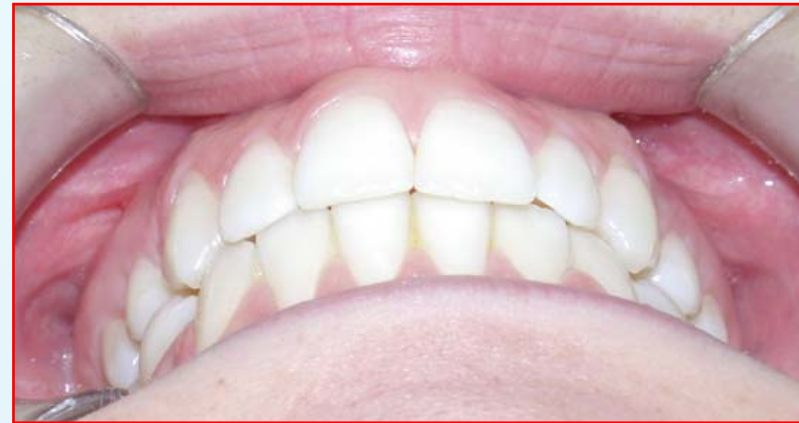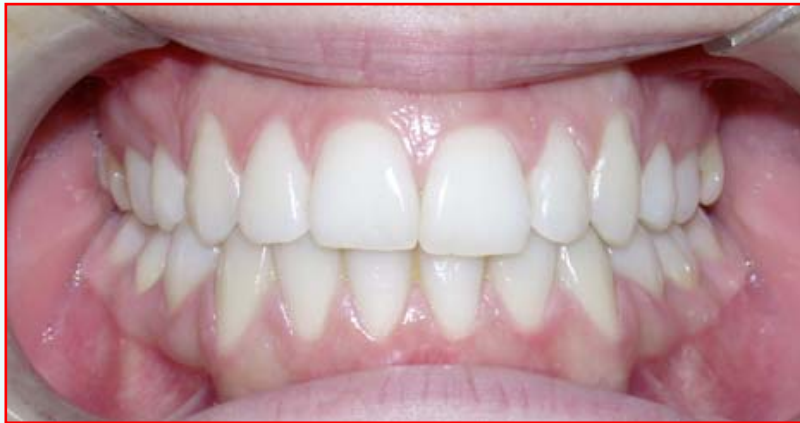- Mejor competencia labial
- Labios menos protusivos

## Objetivos de tratamiento



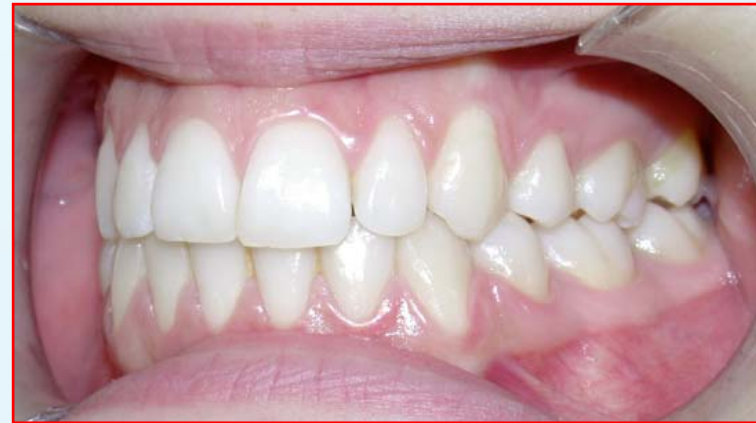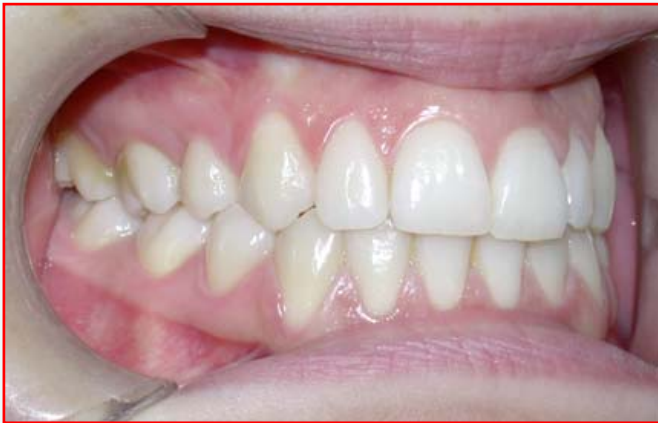- Sonrisa mas estética
- Cara mas armónica

## Objetivos de tratamiento



- Líneas medias centradas
- Caninos en su sitio
- Buen resalte
- Buena sobremordida

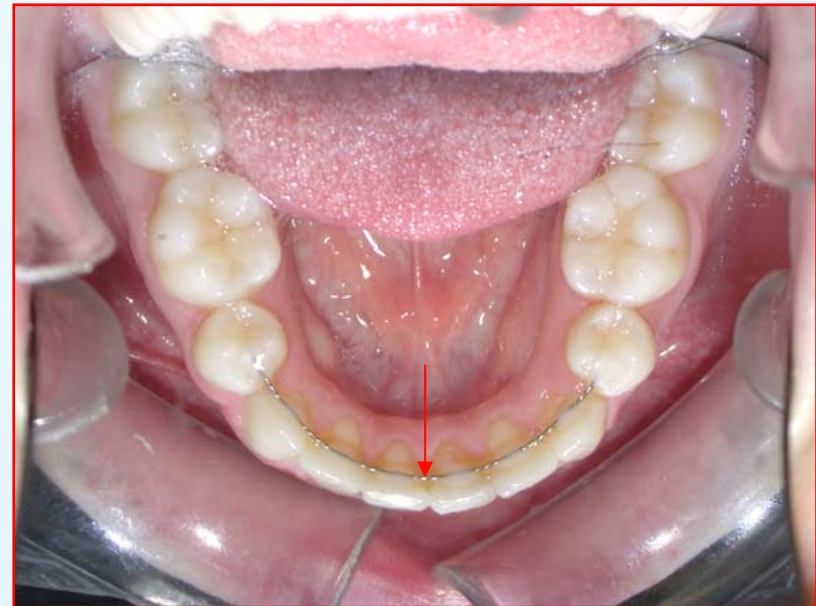
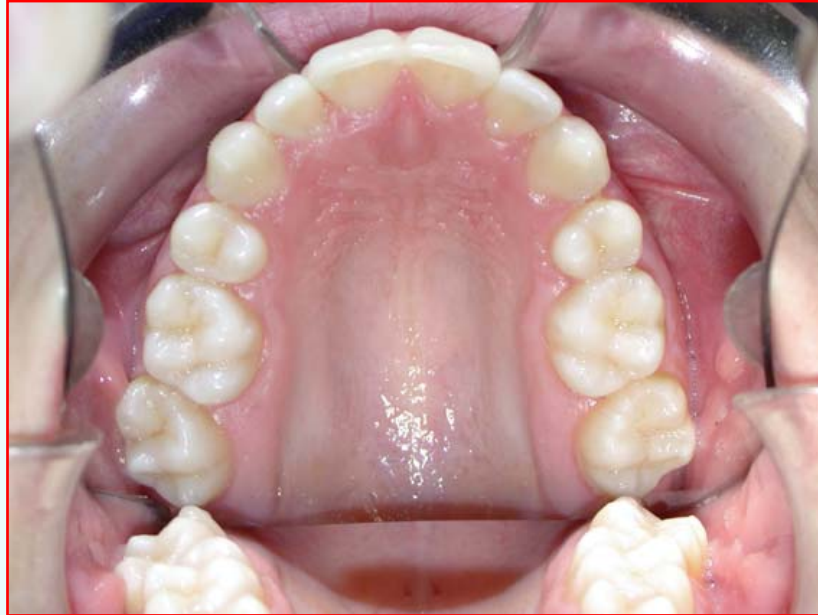
## Objetivos de tratamiento



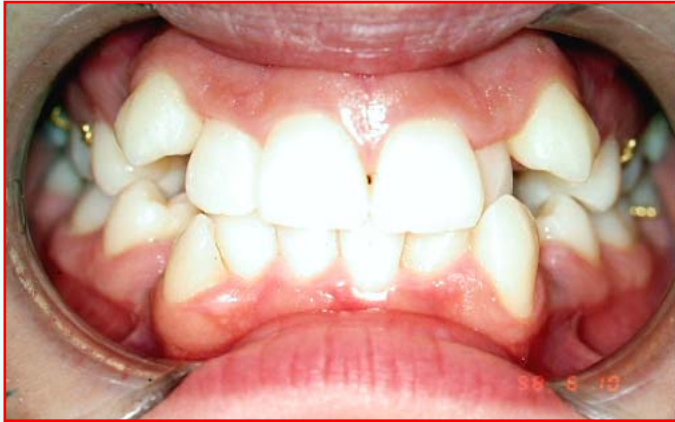- Espacios de extracciones cerrados
- Clase I molar y canina
- Buena estética dental



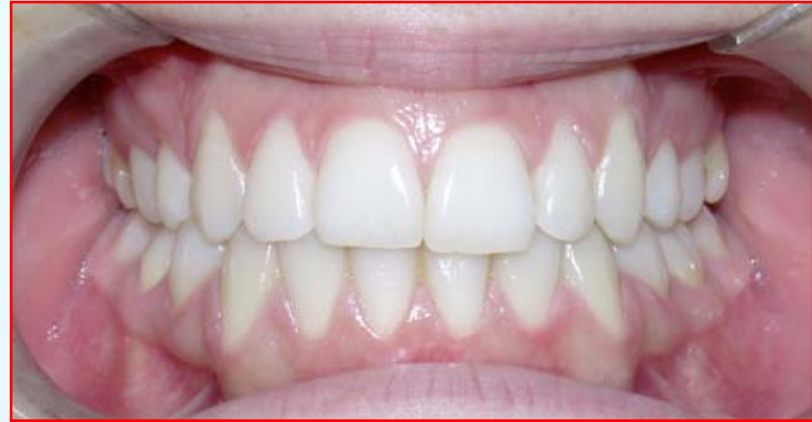## Objetivos de tratamiento



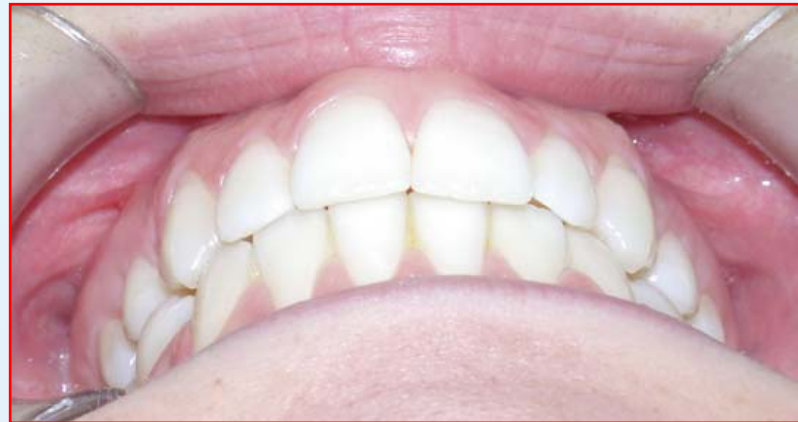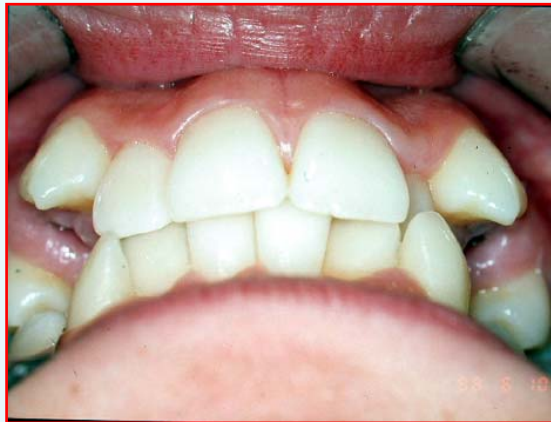- Espacios de extracciones cerrados
- Buen alineamiento de dientes
- Retención fija ↓

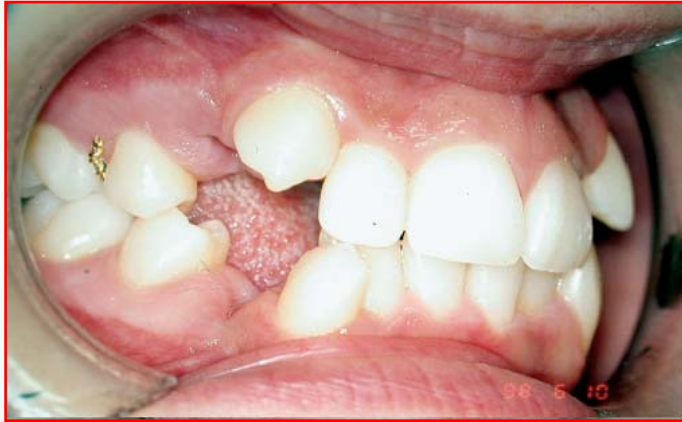

Inicial

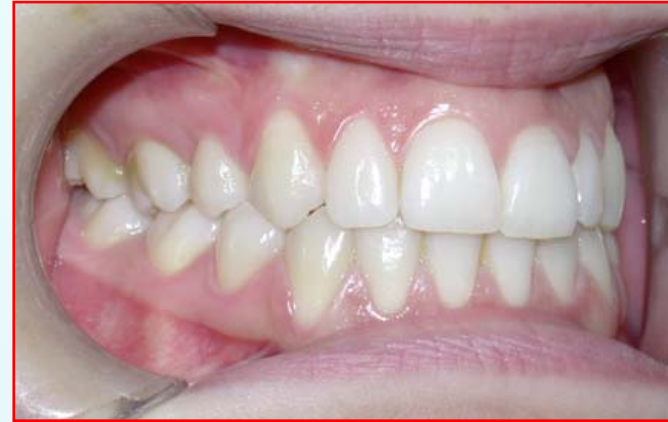

Final





Inicial



Final

