



Casos clínicos

TRATAMIENTO INTERCEPTIVO

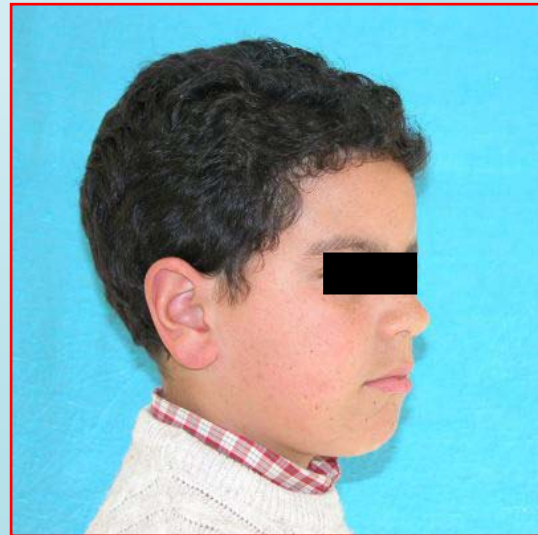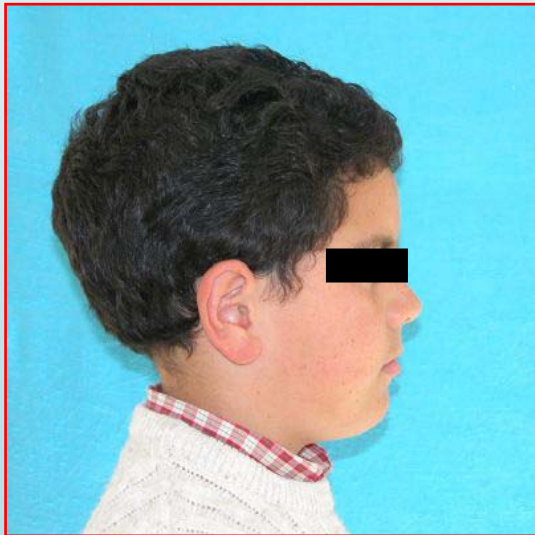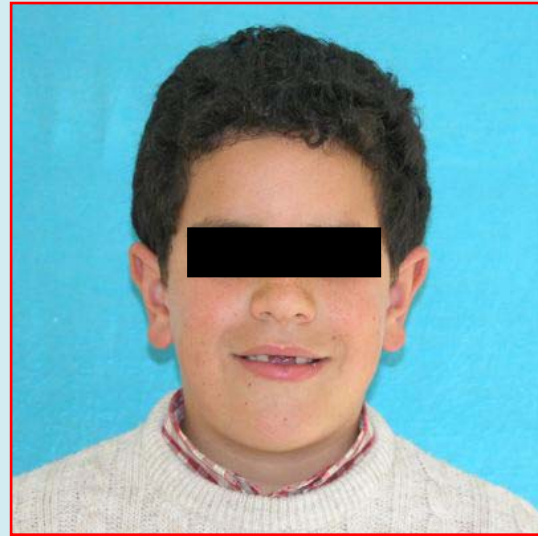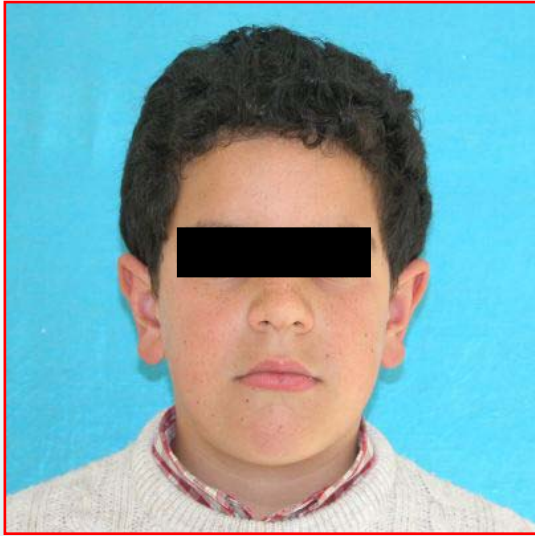Dientes supernumerarios

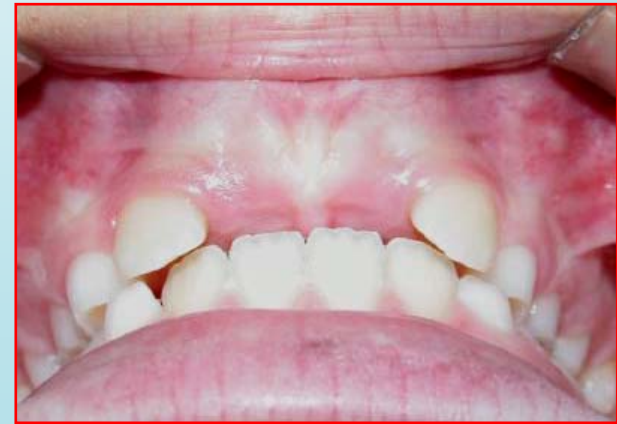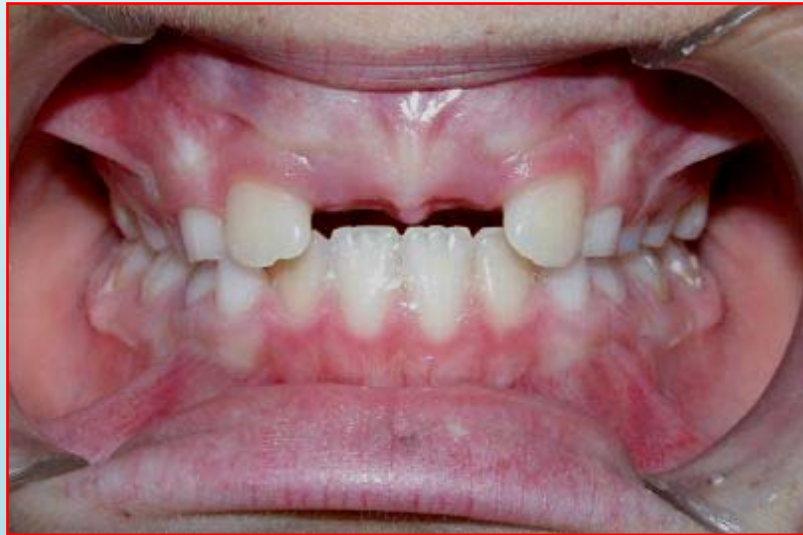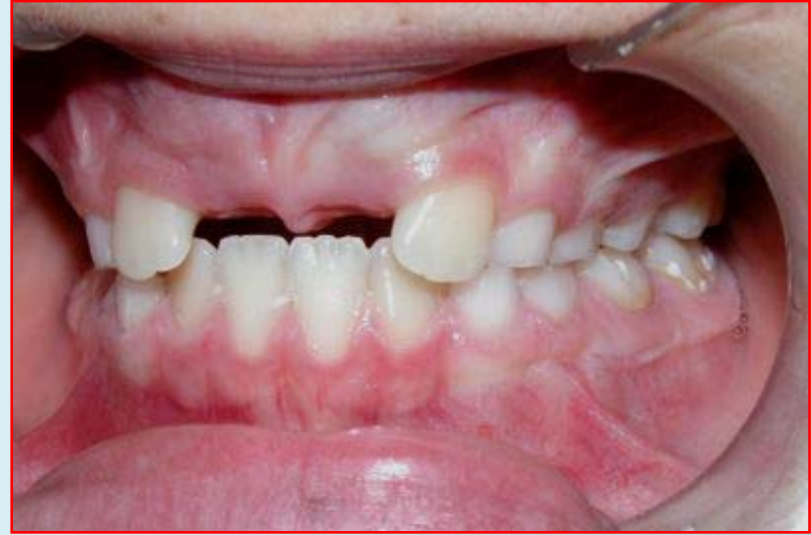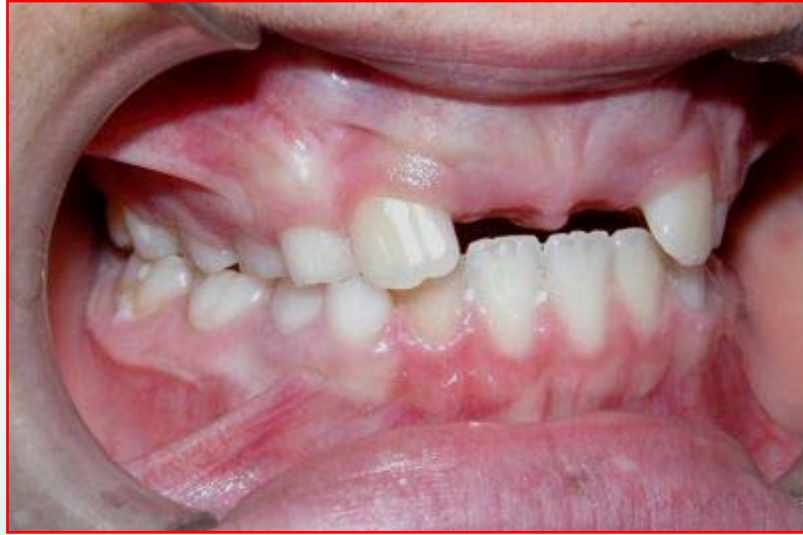Retraso en la erupción

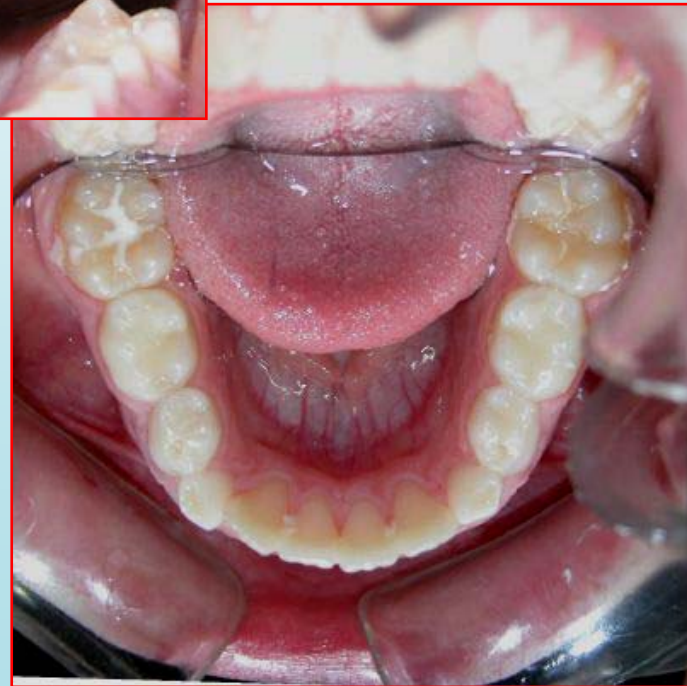
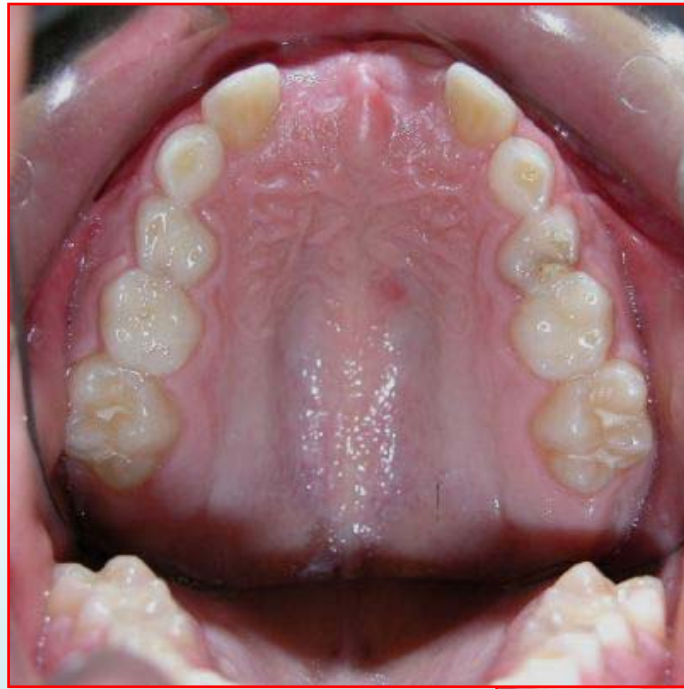Paciente de 10 años y 7 meses de edad que acude a la clínica por un retraso en la erupción de los incisivos centrales superiores.

Exploración oral:

- Clase I dental
- Dentición mixta primera fase
- No han erupcionado los incisivos centrales superiores (11 y 21)
- Incisivos laterales con inclinación coronomesial
- No apiñamiento importante







Retraso en la erupción II

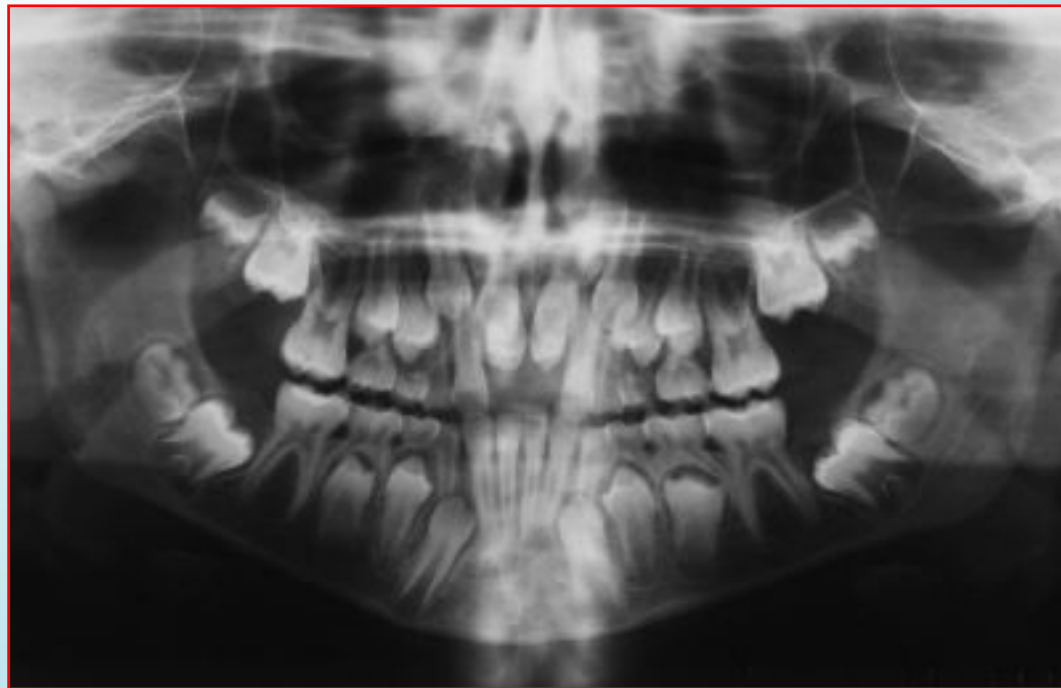
Causas de retraso en la erupción:

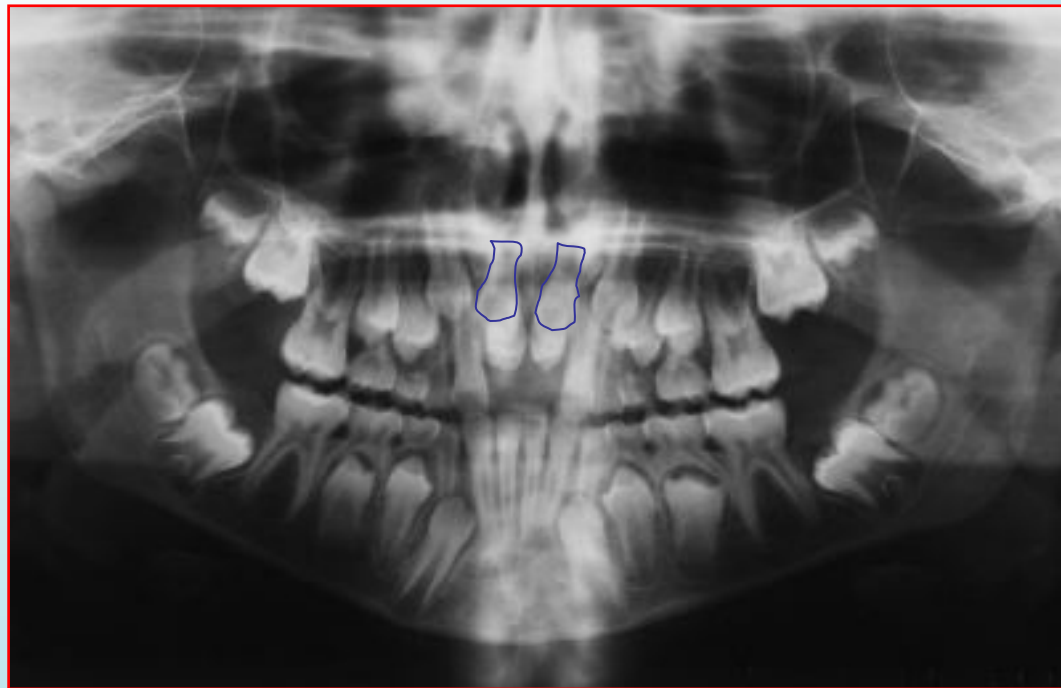
- Dientes supernumerarios
- Agencias dentarias
- Perdida prematura de incisivos temporales
- Traumatismo dentario

Retraso en la erupción III

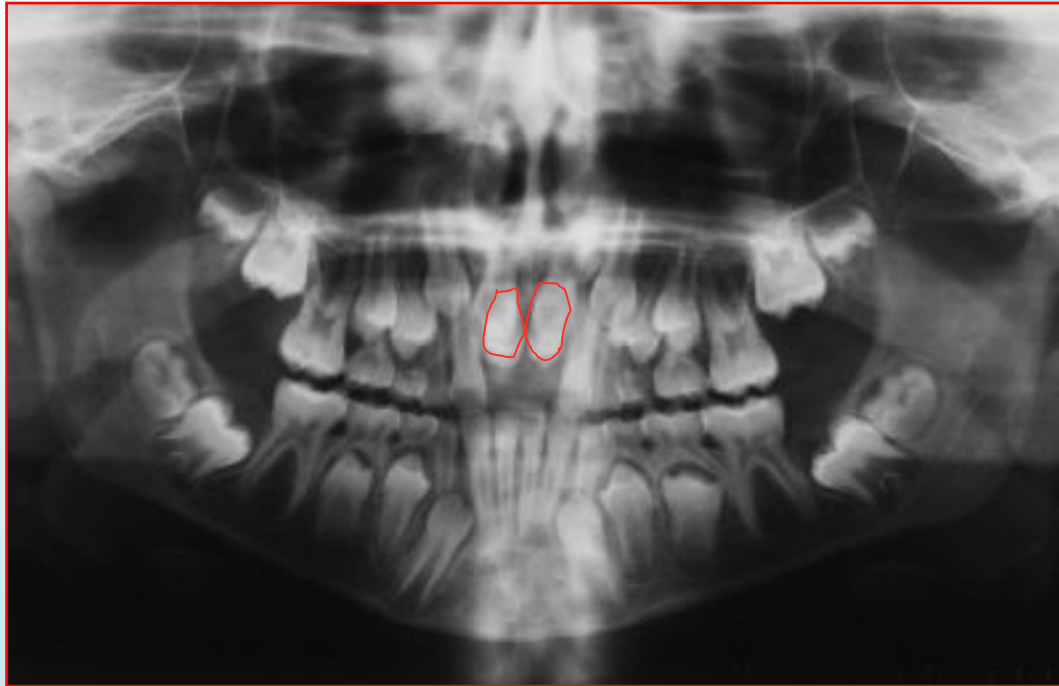
Exploración Radiográfica:

- Dos dientes supernumerarios bloqueando la erupción de los incisivos centrales
- Dentición mixta
- Nivel óseo normal
- Cuatro cordales
- No agenesias dentarias

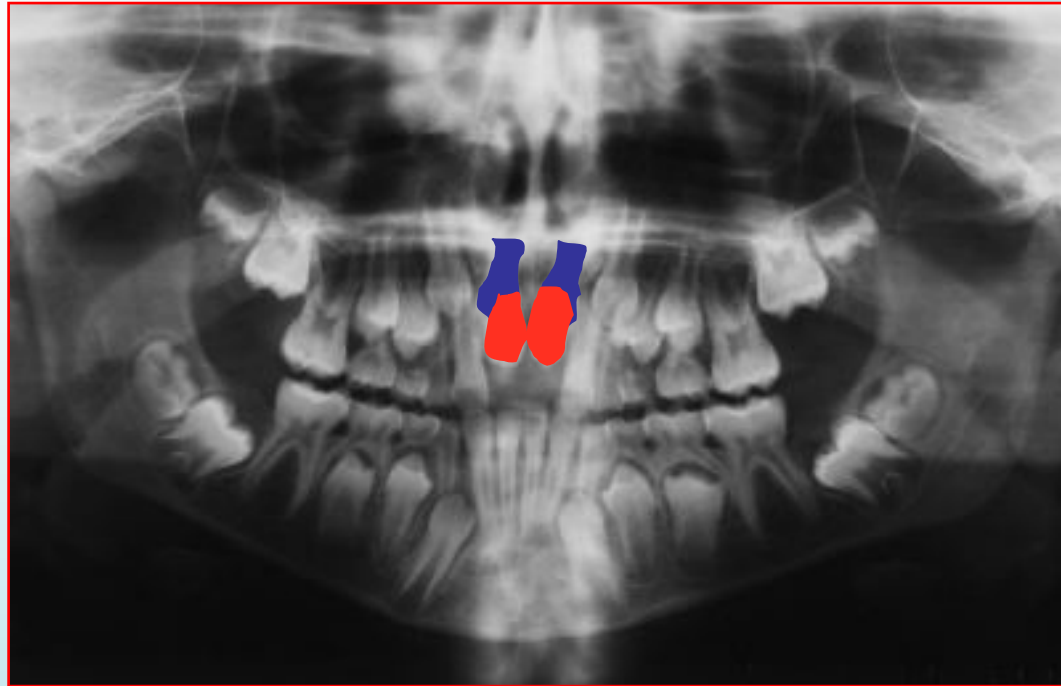




- Incisivos centrales bloqueados



- Dientes supernumerarios que impiden la erupción de los incisivos centrales.



- Incisivos centrales bloqueados (azul)
- Dientes supernumerarios (rojo)

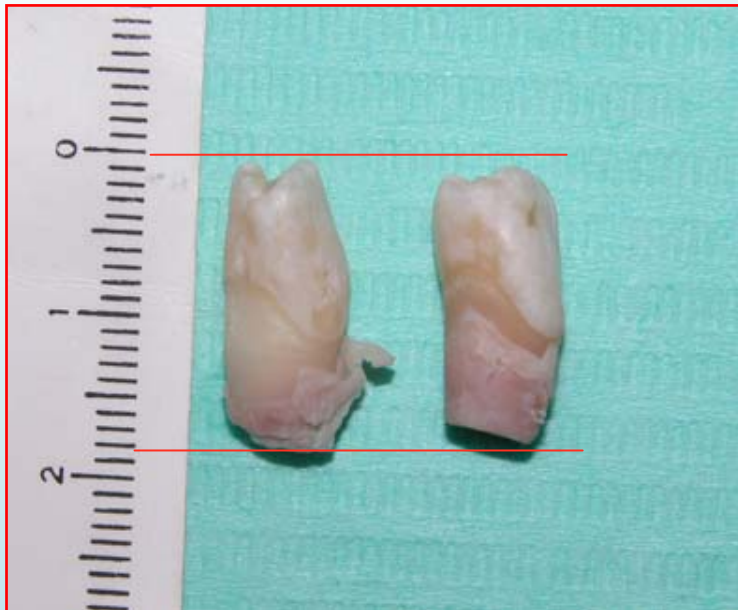Retraso en la erupción IV

Plan de tratamiento:

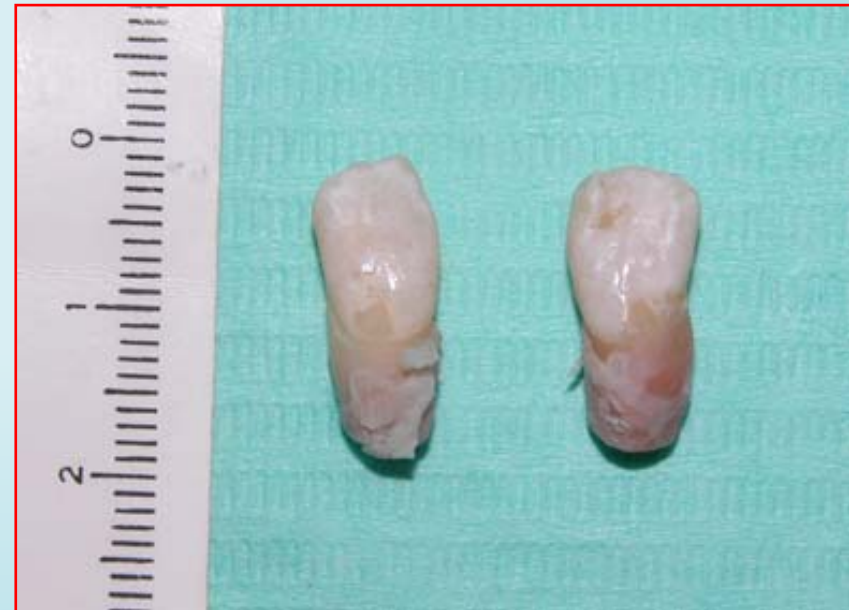- Primera fase de tratamiento interceptivo
- Exodoncia de dientes supernumerarios
- Tracción ortodóncica de incisivos incluidos
- Se completará el tratamiento de ortodoncia cuando finalice el recambio dentario

Plan de tratamiento:

- Exodoncia de dientes supernumerarios



Vista lateral

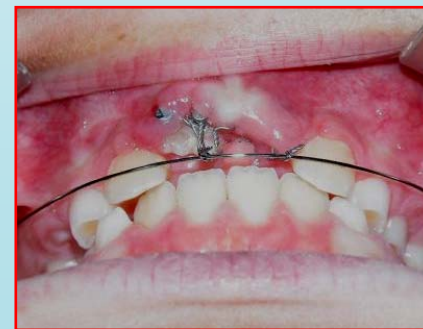
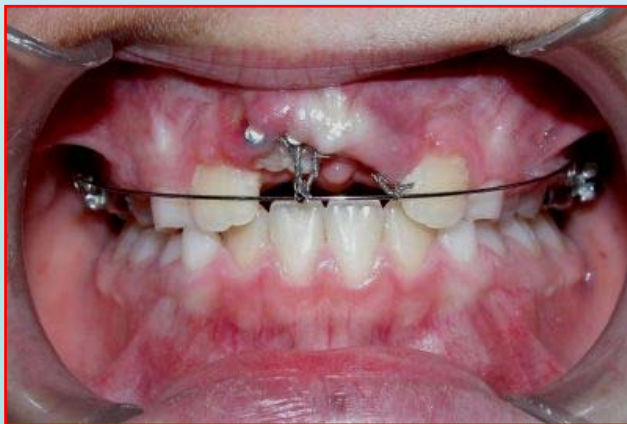
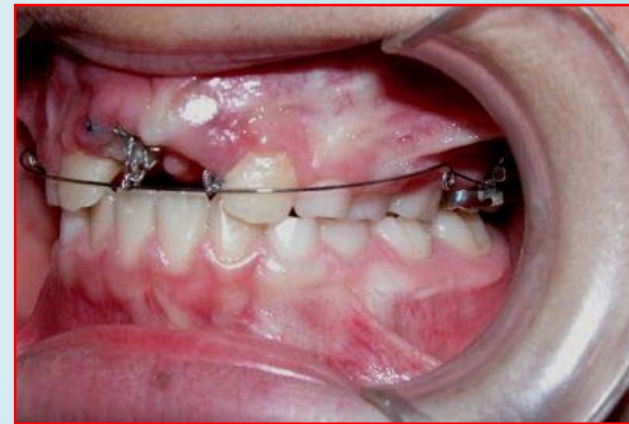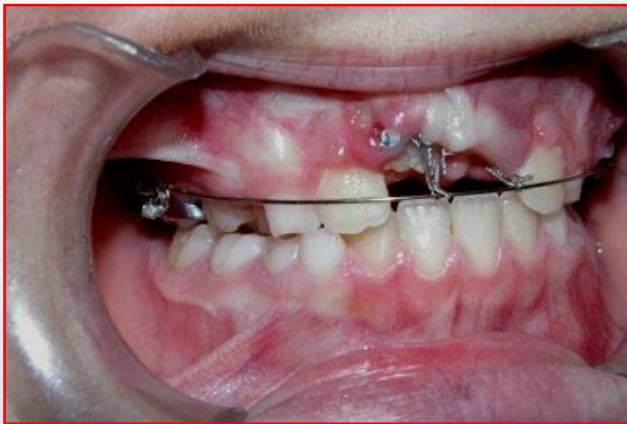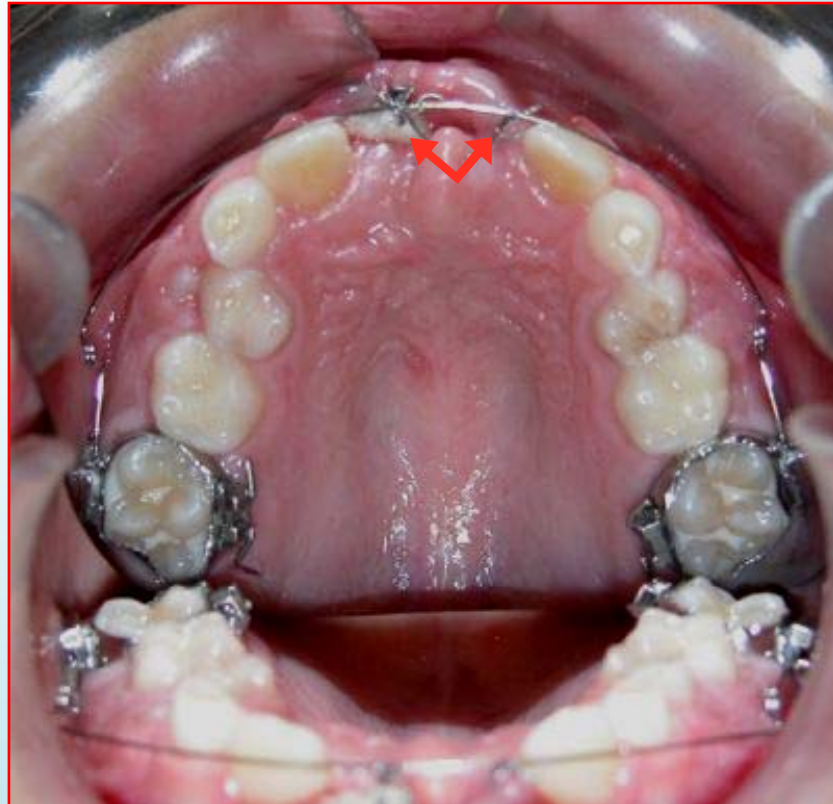Vista de frente

- Dos dientes supernumerarios
- 18 cm de longitud

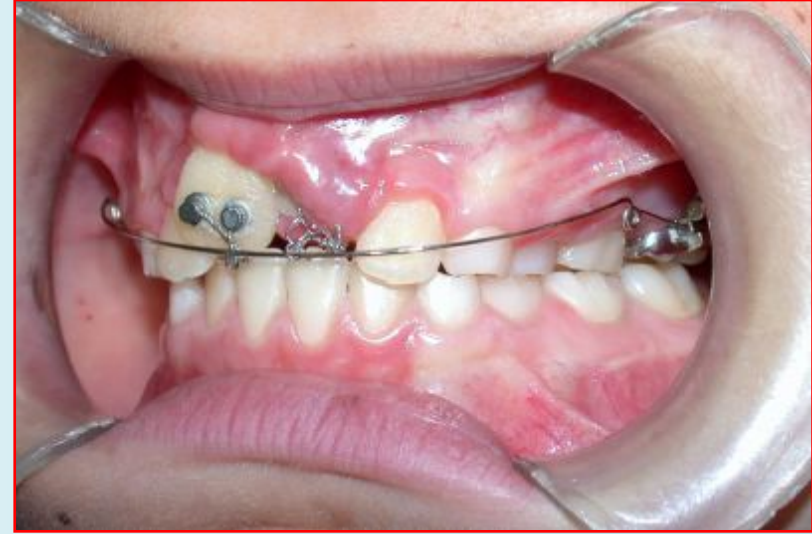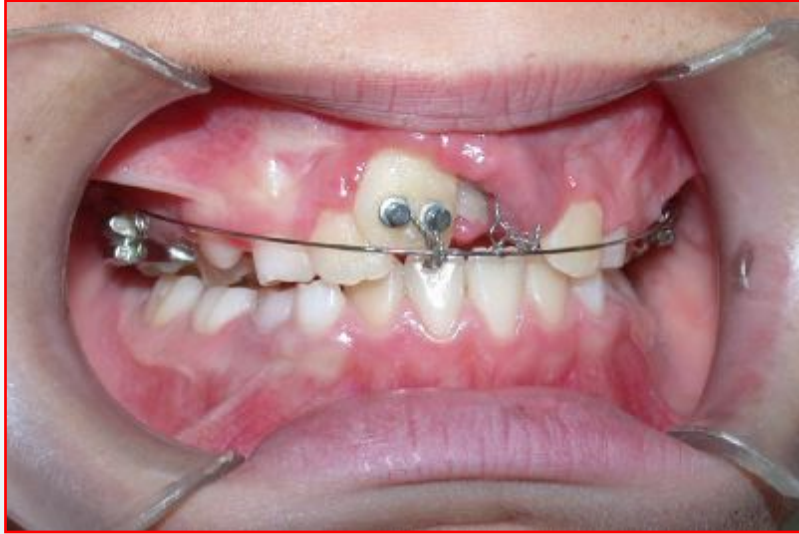Plan de tratamiento:

- Tracción ortodóncica de incisivos incluidos

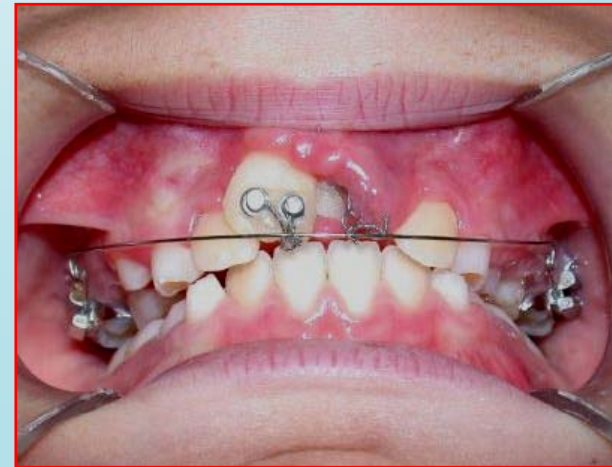
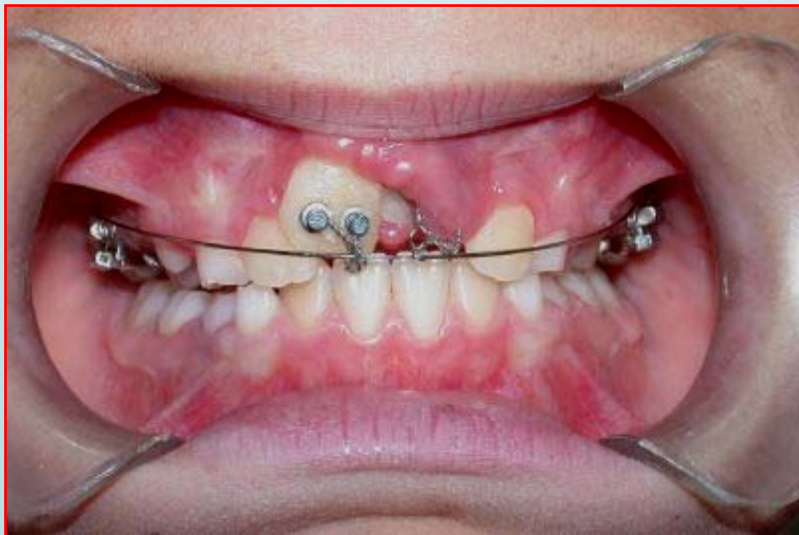


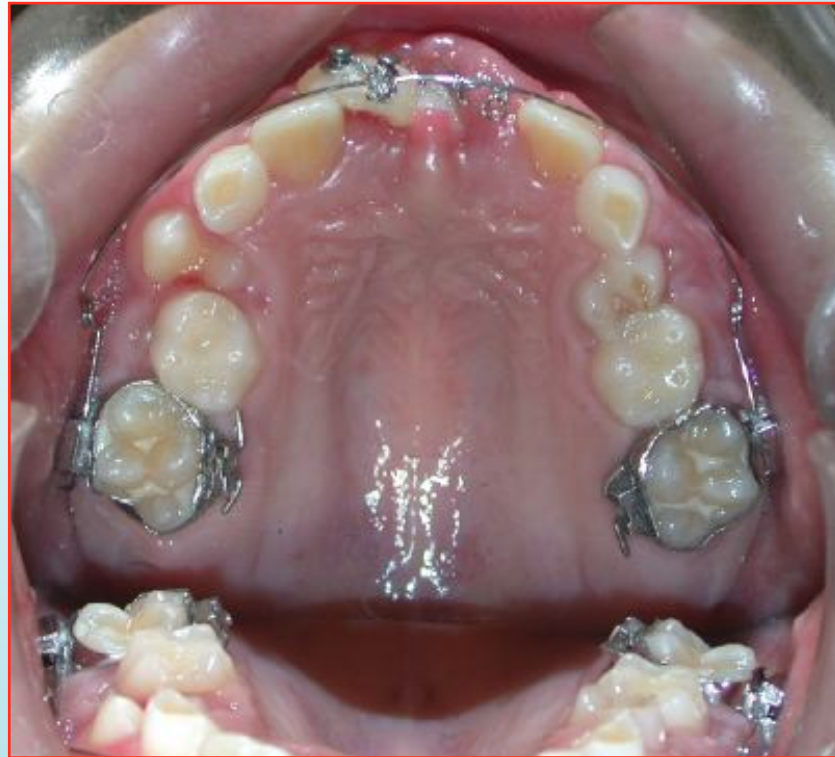

Tracción ortodóncica de incisivos incluidos

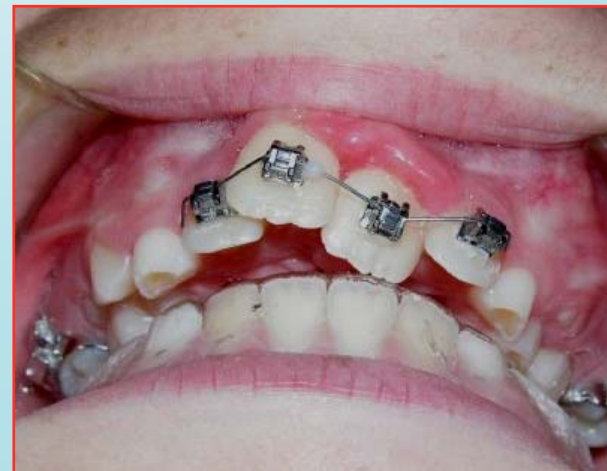
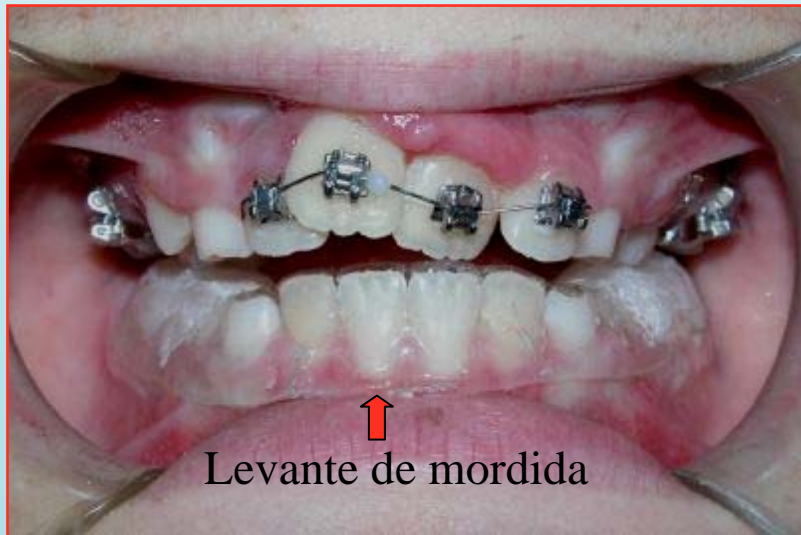
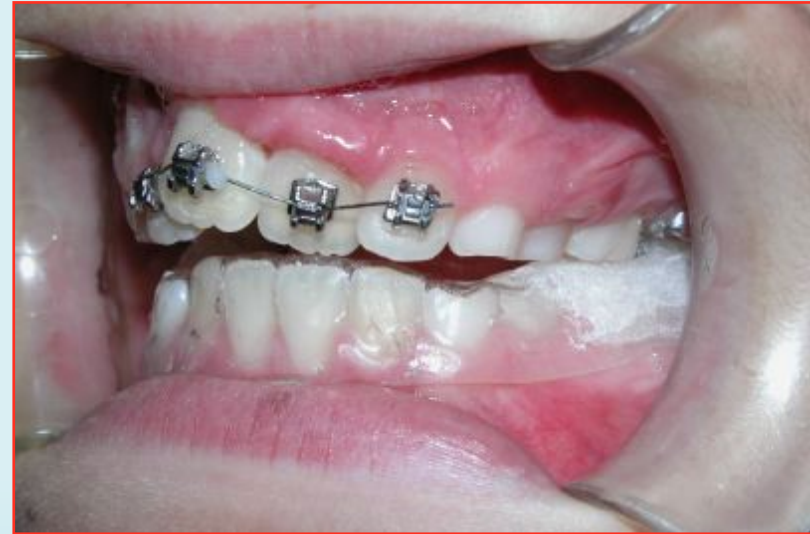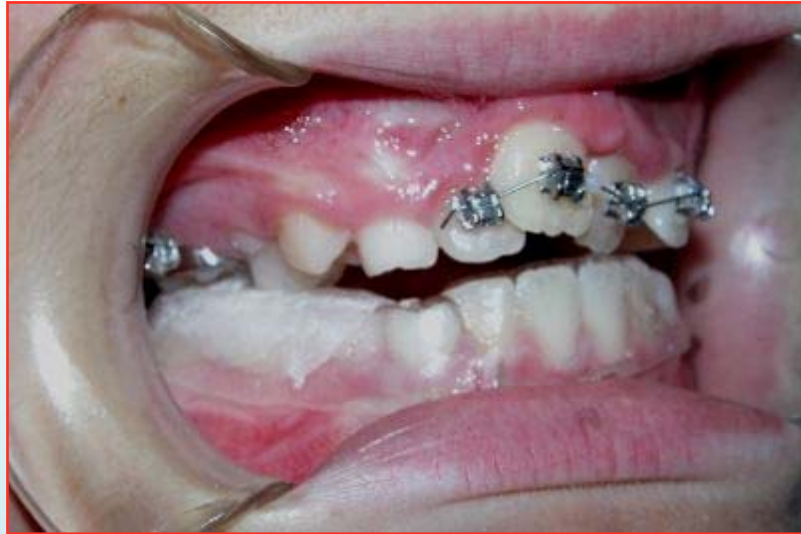El incisivo central derecho erupciona más rápidamente

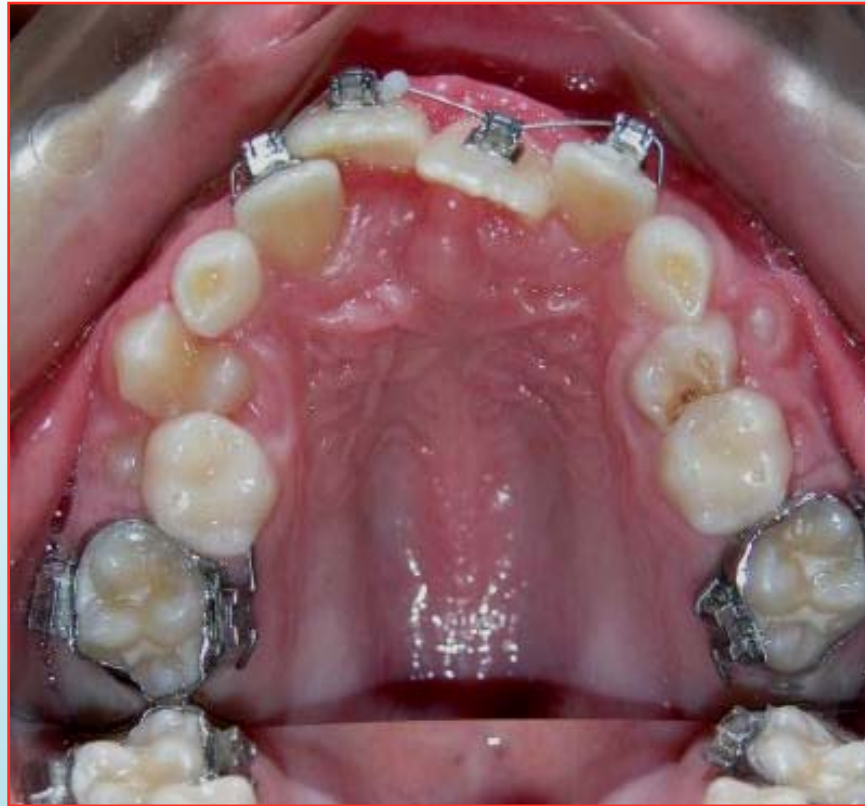


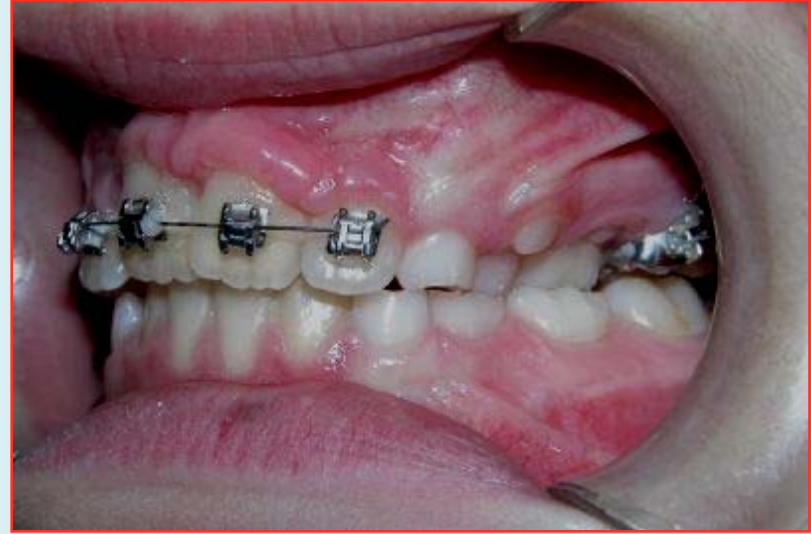
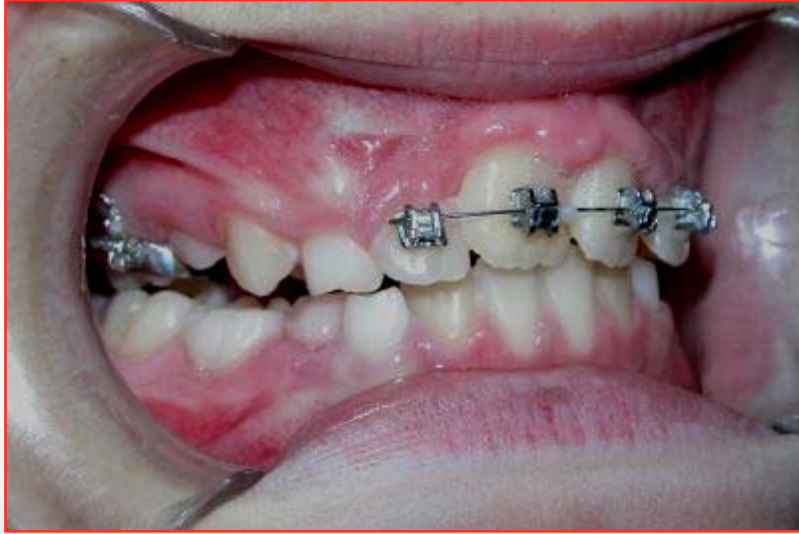Ortodoncia fija superior para alinear los incisivos
Levante de mordida inferior para facilitar el tratamiento

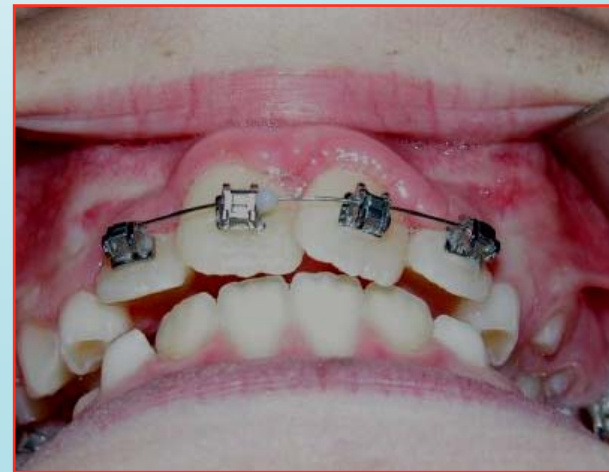
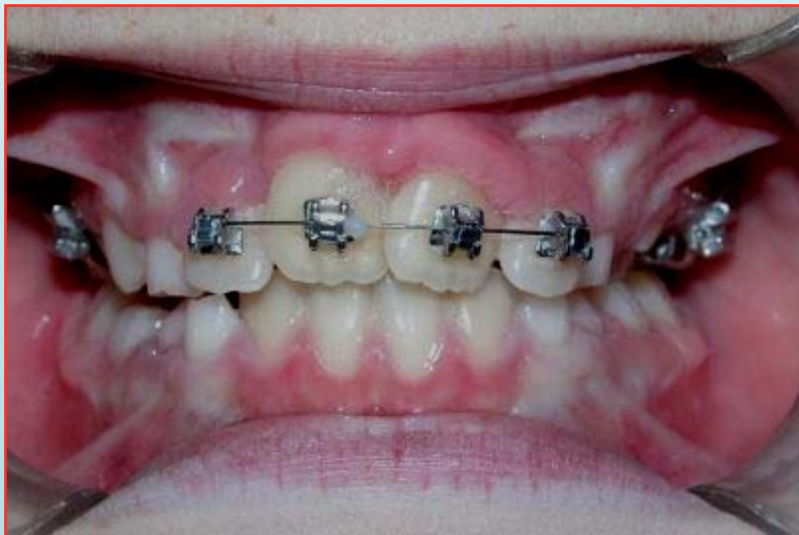
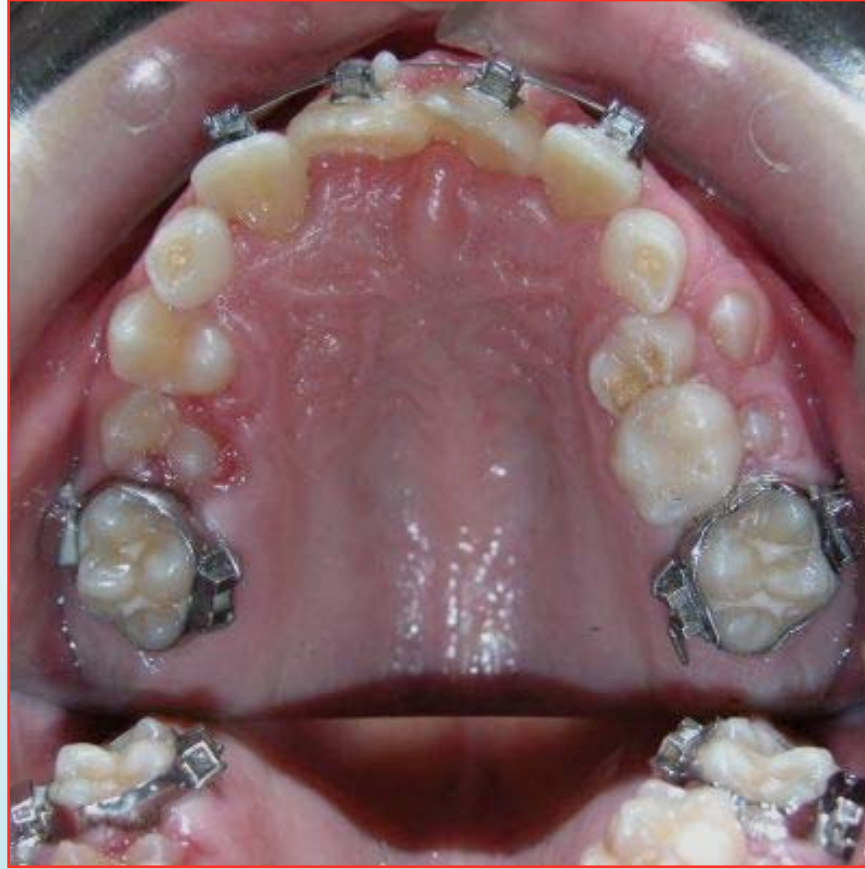Apiñamiento dentario



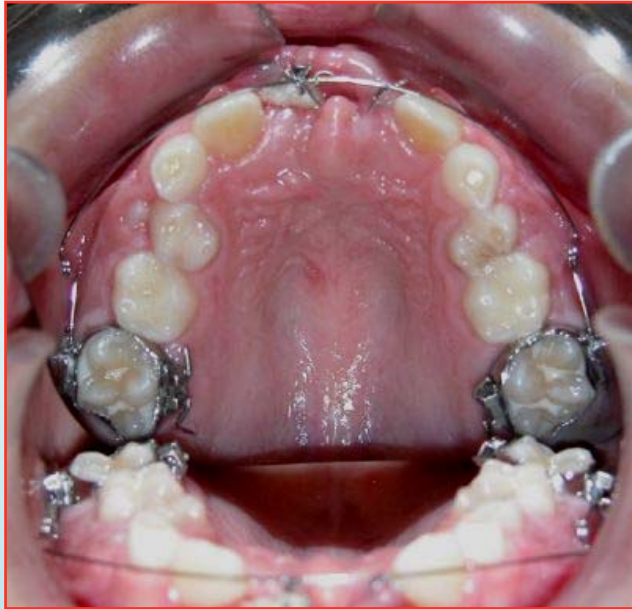

Incisivos más alineados
Se quita el levante de mordida inferior

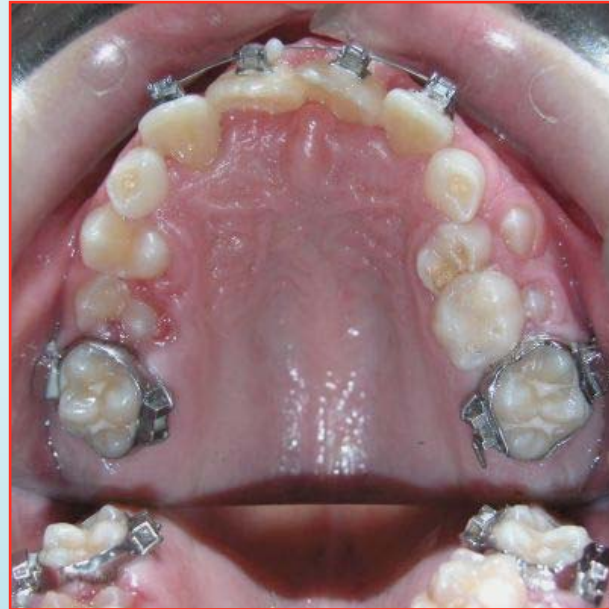




Se está esperando a que finalice el recambio dentario para comenzar la segunda fase y finalizar el tratamiento.



Fase inicial



Fase intermedia